



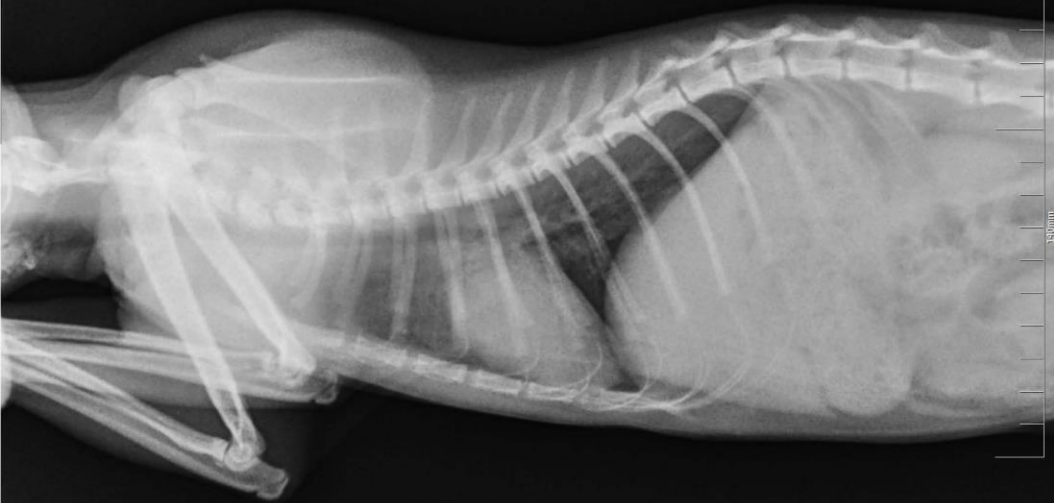BIRILLI DI CARDIOLOGIA

Dott.ssa Maria Stella Rigo DVM

Caso clinico: Dahila

- Sphynx
- Presentata in ambulatorio per diarrea cronica scarsamente responsiva alle comuni terapie antiparassitarie ed antibiotiche
- Esame colturale: *Cryptosporidium*
- Soffio cardiaco 4/6 più intenso a destra



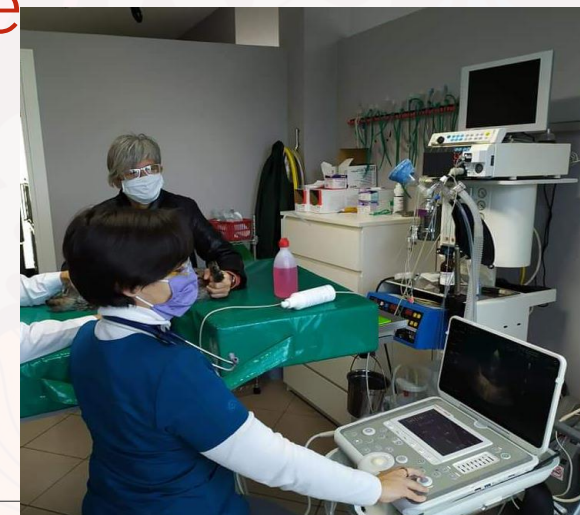

Caso clinico: Dahila

- Esame radiografico torace (solo una proiezione per dispnea durante radiogramma)
- Spesso non si vedono alterazioni di forma e dimensioni cardiache! Necessaria anche ecocardiografia



Per gentile concessione Dott.ssa E.Anzolin



DAILA GALLO IVAN, 7M, N

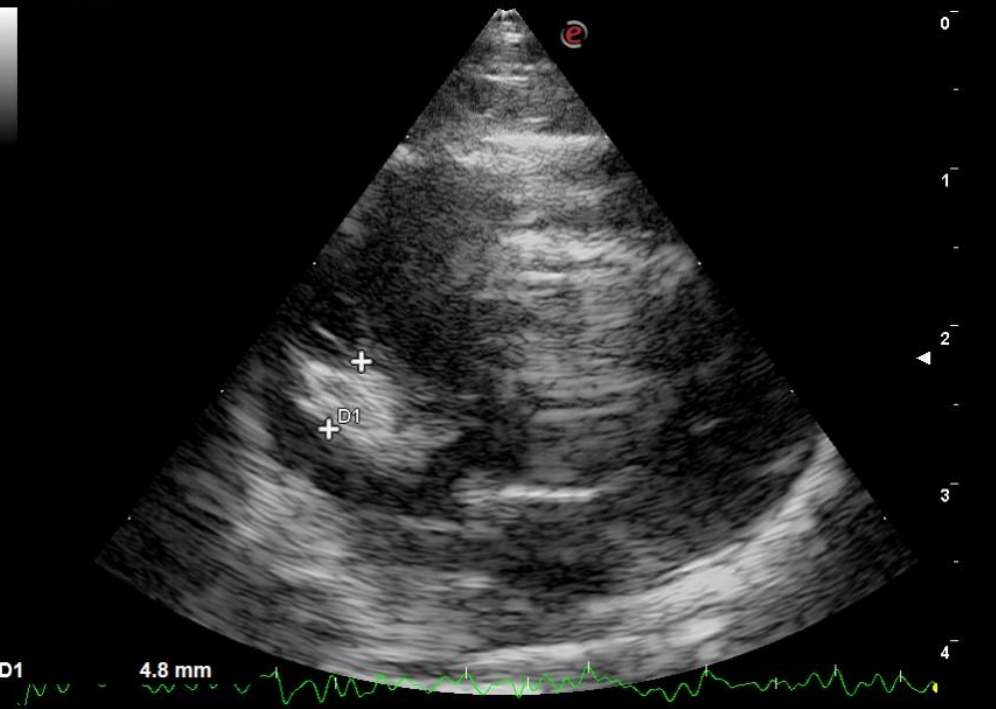
10/Mar/2020 11:11:05

3	Gen-M	G	59%
FEI	44 mm	XV/M C1/-	
D	PRC	7/4/2/7	PRS 0

P	100%	MI	0.7
		TIS	0.5

FC -

Cardio cani
23-11 Piccolo



Caso clinico: Dahila
!!!Iperecogenicità focale
della inserzione e del lembo
anteriore della tricúspide!!

Sospetto diagnostico:

- Displasia/ispessimento tricuspide
- Endocardite



Caso clinico Dahila

- Classificazione ACVIM HCM
- Dahila è in classe A

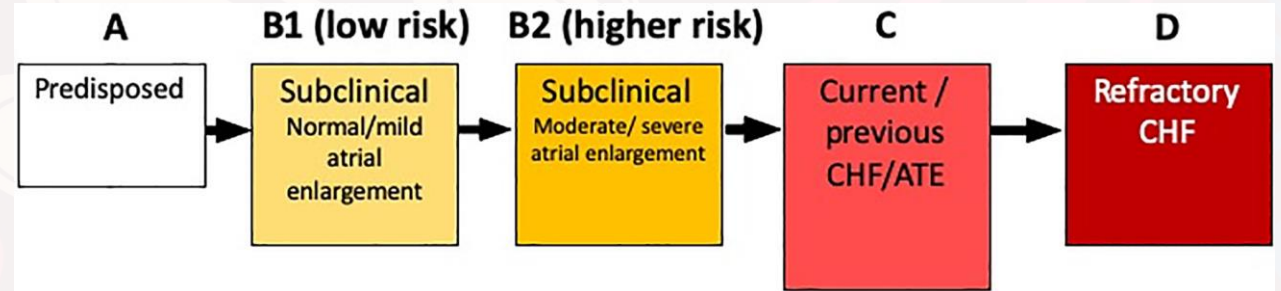


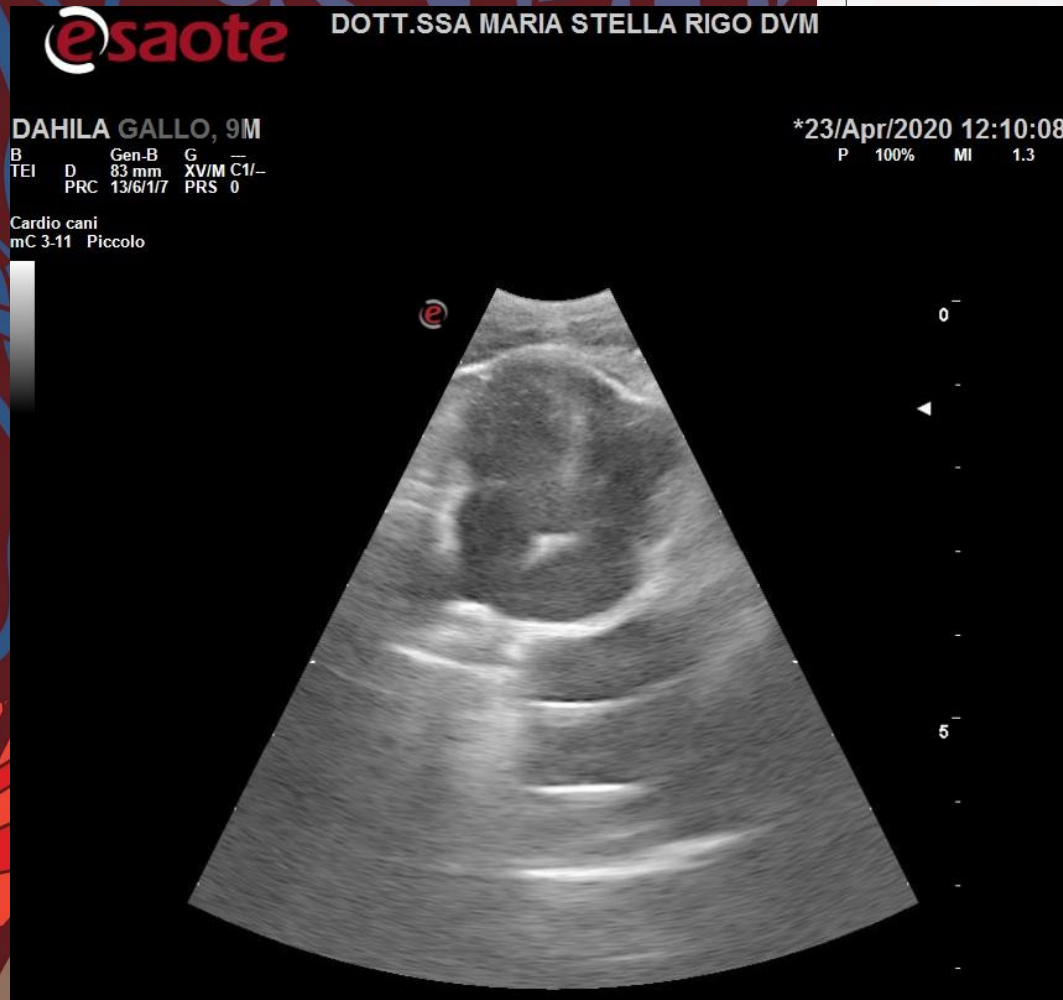Immagine tratta da JVIM ACVIM consensus statement..cardiomyopathies in cats 04/2020

Caso clinico Dahila

- Ulteriori indagini eseguite **NT-ProBNP: negativo**
- **NO** Acvim HCM = **NO** terapie mediche
- Suggesti **Omega3**
- Rivedo dopo **1 mese** di somministrazione continuativa di omega



Caso clinico Dahila



- Esame ecocardiografico: lembi valvolari della tricuspide regolari per forma e spessore
- Inserzione del lembo anteriore regolare
- Apparato valvolare ad ecogenicità regolare

CONCLUSIONI

Caso clinico Dahila

Dopo UM MESE di
utilizzo continuativo
di Omega 3:

- **Netto**
miglioramento
aspetto della
tricuspide
- **Scomparsa del**
soffio cardiaco
- Antibiotico terapia
per trattamento
Cryptosporidiosi





Candioli
PHARMA

