

Molly: un caso clinico di emangiosarcoma cardiaco di stadio 3

Autore: Chiara Catalucci, DVM; Paola Valenti, DVM, MS, DACVIM Oncology, Clinica Veterinaria Malpensa (Samarate, VA)

Segnalamento: cane corso, femmina sterilizzata di 12 anni, 46 kg di peso

Anamnesi

Molly viene riferita alla nostra struttura per abbattimento presente da due giorni.

Dalla visita clinica e dalle indagini diagnostiche effettuate (esami ematobiochimici, ecocardiografia, studio TC total body) emerge la presenza di: versamento pericardico responsabile di tamponamento cardiaco per rottura di una neoformazione a livello di atrio destro, associata alla presenza di noduli polmonari ed epatici (immagine 1) e lesioni a livello del corpo vertebrale di L3 e a livello costale (immagine 2).

Molly risulta pertanto affetta da una massa cardiaca associata a lesioni disseminate a livello polmonare, epatico e osseo. Sulla base del quadro clinico evidenziato viene sospettata la presenza di una emangiosarcoma (HSA) di stadio 3 (malattia metastatica a distanza).

Immagine 1

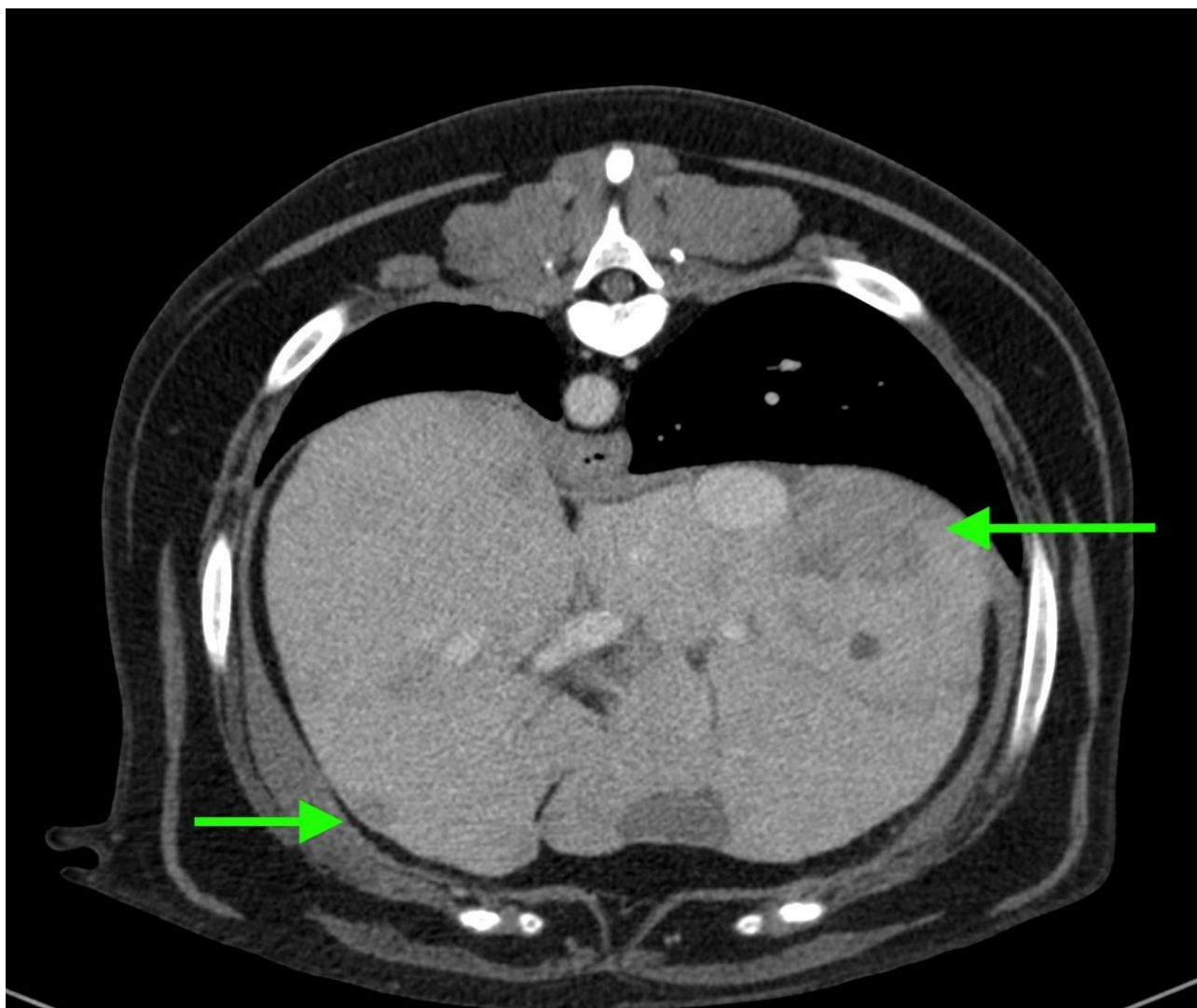
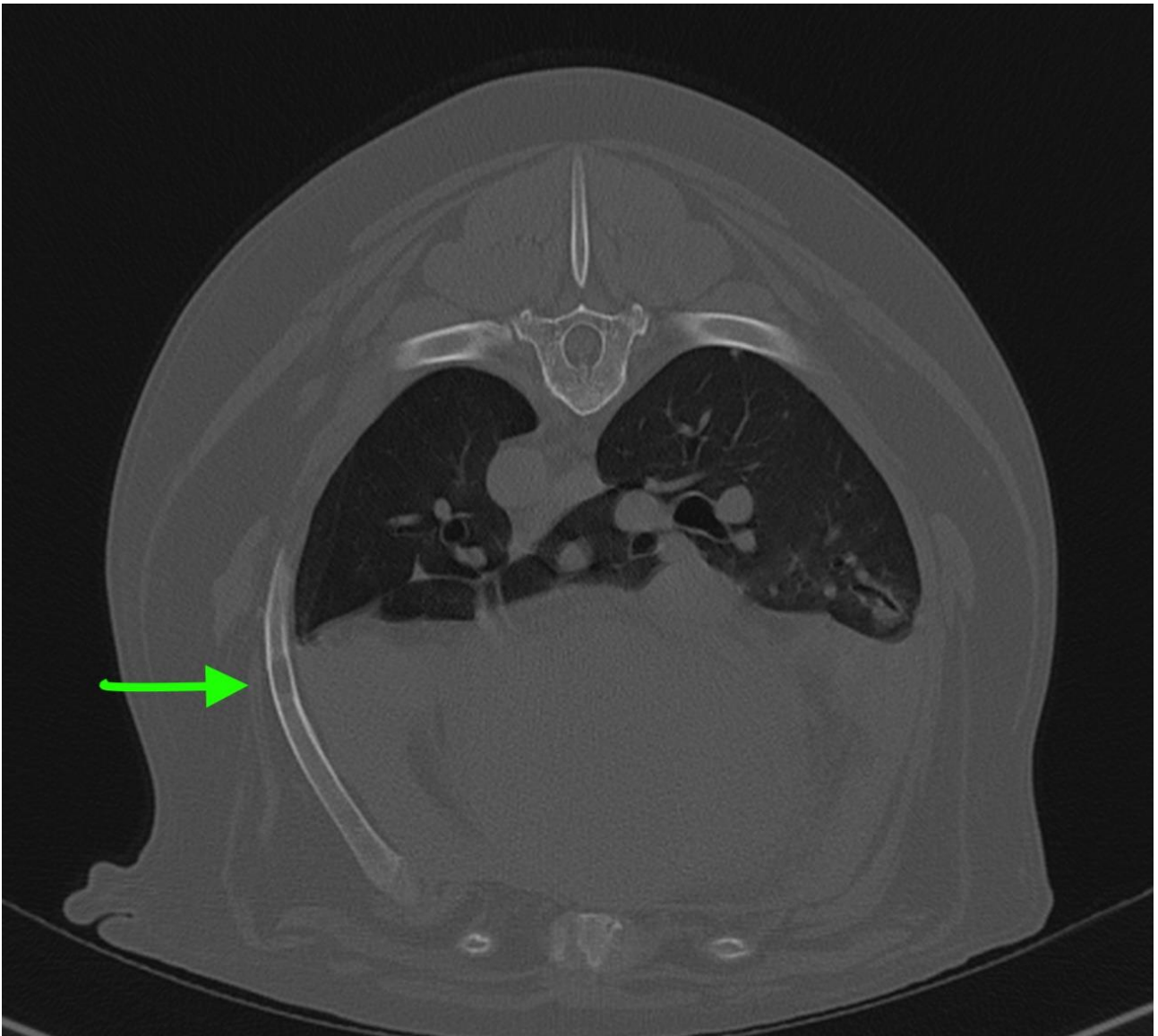


Immagine 2



Esame clinico

Alla visita clinica Molly si presenta vigile, con BCS di 3/5, le mucose sono rosee con TRC inferiore a 2". La frequenza cardiaca è pari a 80 bpm e quella respiratoria a 36 arm.

Foto 2.jpg L'auscultazione cardiopolmonare non evidenzia anomalie di rilievo.

L'addome si presenta trattabile, non si evidenzia organomegalia e non si evoca algia. La temperatura corporea risulta pari a 38.2°C.

Diagnosi

HSA di stadio 3

Trattamento

Alla luce della presenza di lesioni ossee di verosimile natura neoplastica, viene impostata terapia con **Evexia (Evexia Candioli)**, 3 compresse al giorno per via orale.

Viene inoltre impostato un protocollo di polichemioterapia VAC, che prevede la somministrazione di Doxorubicina (Doxorubicina[®] aurobindo 2mg/ml), Ciclofosfamida (Endoxan[®] 50 mg compresse rivestite Baxter, preparazione galenica) e Vincristina (Vincristina[®] Teva 1mg/ml) 0.

Al fine di limitare gli effetti collaterali gastroenterici, contestualmente alle somministrazioni di chemioterapia per via endovenosa, viene somministrato Maropitant (Cerenia[®] Zoetis) e tale farmaco viene prescritto a casa da somministrare in caso di calo dell'appetito o vomito.

Viene inoltre prescritto **Florentero ACT (Candioli)** da somministrare in caso di diarrea o feci formate.

Molly presenta diarrea e disoressia dopo la somministrazione di Doxorubicina, tuttavia si riscontrata miglioramento degli effetti collaterali gastroenterici nel giro di 2-3 giorni dall'inizio della terapia di supporto con **Florentero ACT**, il cui utilizzo verrà consigliato ad ogni ciclo di chemioterapia in caso di recidiva di sintomi gastroenterici.

A 6 mesi dalla diagnosi Molly è ancora in terapia con il protocollo VAC, non ha mai avuto necessità di ulteriori terapie analgesiche oltre **Evexia** e non manifesta dolore né deficit nella deambulazione, nonostante le lesioni ossee presenti.